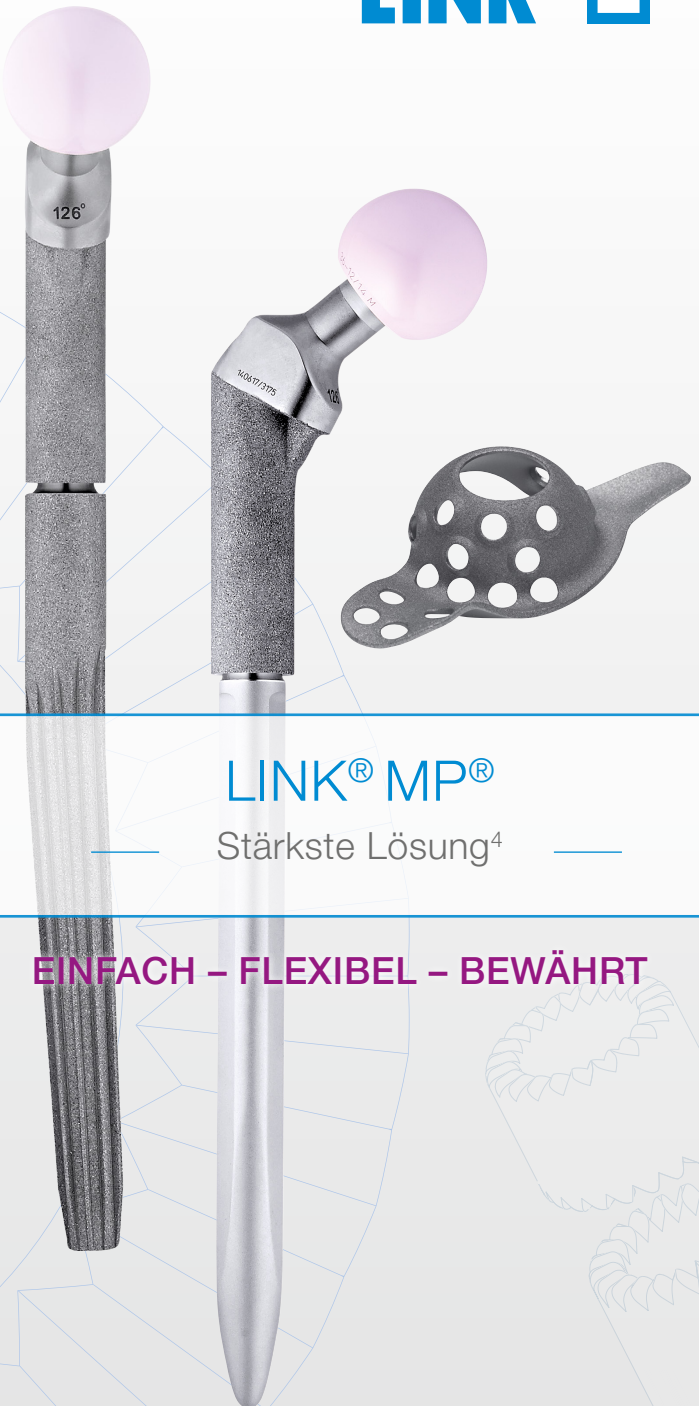



LINK® MP®

Stärkste Lösung⁴

EINFACH – FLEXIBEL – BEWÄHRT



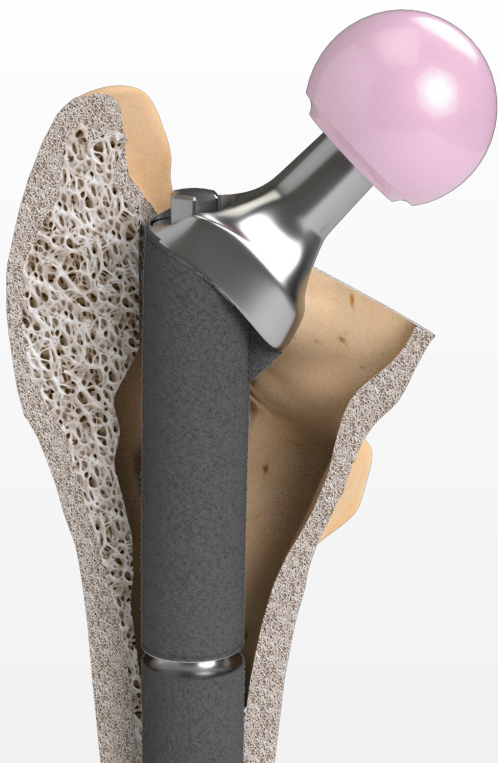
Stärkste

Lösung⁴

EINFACHE Implantation

FLEXIBLE Möglichkeiten

BEWÄHRTE Ergebnisse



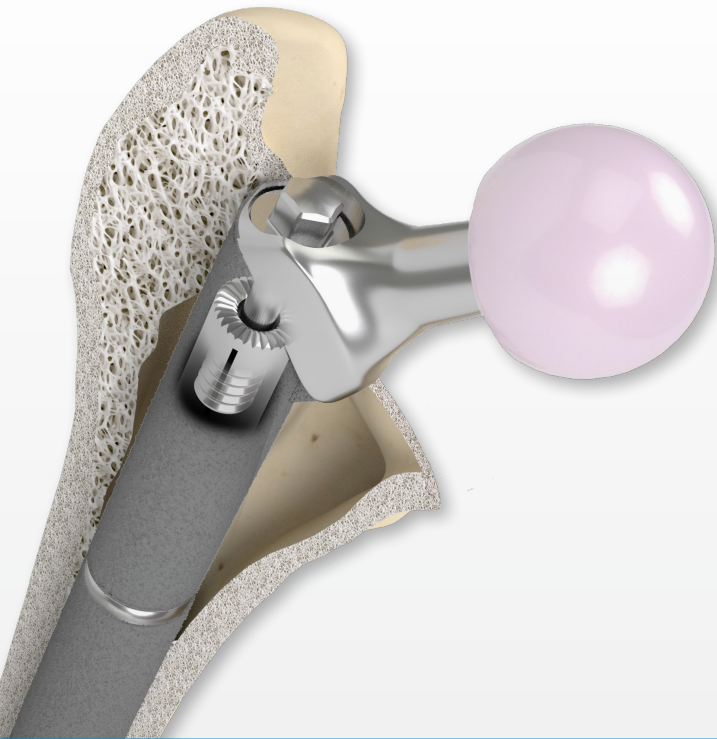
LINK® MP®

Rekonstruktionsprothese

Modulares Hüftrevisionssystem

Sicher und Einfach⁸

Hervorragende Langzeitresultate^{1, 2, 3}



Stärkste

Lösung⁴

30 Jahre

powerlock

Keine Brüche in der Verbindung⁸

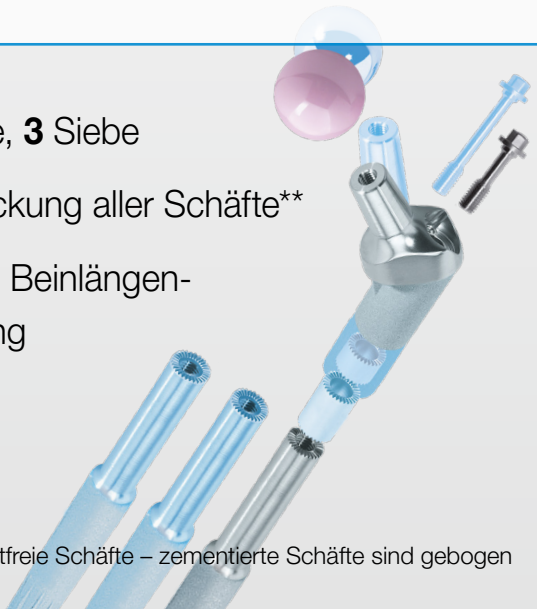


Einfache Implantation⁸

5 Schritte, **3** Siebe

3° Abknickung aller Schäfte**

Einfache Beinlängen-
anpassung



**nur zementfreie Schäfte – zementierte Schäfte sind gebogen



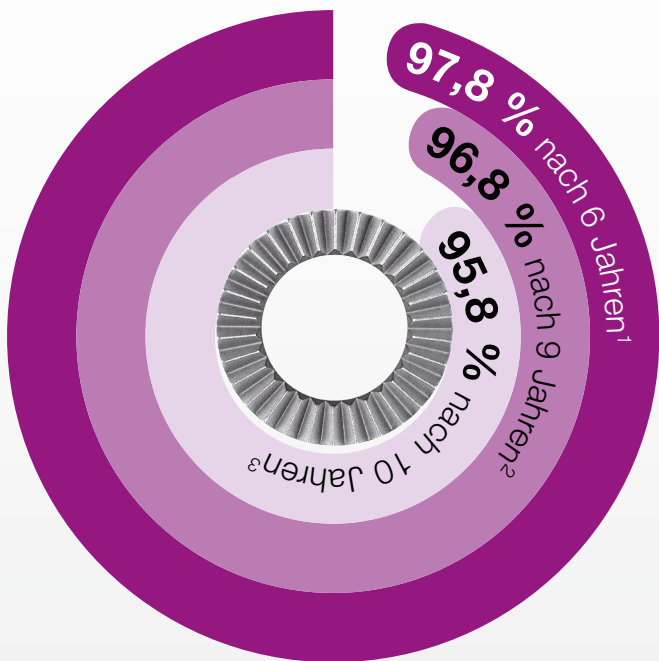
Flexible

Möglichkeiten

Zahlreiche Kombinationsmöglichkeiten mit
wenigen Implantaten

Zementiert oder **zementfrei**

Kein Schraubkonus = **kein Kaltverschweißen**



Bewährte

Ergebnisse

Keine Brüche an der modularen Verbindung

95,8 % intakte Prothesen nach 10 Jahren³

Höhere Patientenzufriedenheit^{2, 3, 4}



Quellennachweis

- ¹ Kwong LM, Miller JA, Lubinus P: A Modular Distal Fixation Option for Proximal Bone Loss in Revision Total Hip Arthroplasty. J Arthroplasty Vol. 18 No. 3 Suppl. 1 2003."
- ² Rodriguez et al. – Reproducible fixation with a tapered, fluted, modular, titanium stem in revision hip arthroplasty at 8-15 years follow-up, The Journal of Arthroplasty 29 Suppl. 2 (2014) 214-218
- ³ Kwong LM, Miller JA, Lubinus P: A Modular Distal Fixation Option for Proximal Bone Loss in Revision Total Hip Arthroplasty. J Arthroplasty Vol. 18 No. 3 Suppl. 1 2003
- ⁴ Postak PD, Greenwald AS: The Influence of Modularity on the Endurance Performance of the LINK® MP® Hip Stem. Orthopaedic Research Laboratories, Cleveland, OH, 2001
Note: Depicted expansion bolts not cleared for sale in the U.S.A.
- ⁵ Klauser et al. - Medium-term Follow-Up of a Modular Tapered Noncemented Titanium Stem in Revision Total Hip Arthroplasty, The Journal of Arthroplasty Vol 28 No. 1, 2013, 84–89
- ⁶ Rodriguez et al. – two-year to five-year follow-up of femoral defects in femoral Revision treated with the LINK® MP® Modular stem, The Journal of Arthroplasty Vol. 24 No. 5 2009
- ⁷ Berry –Treatment of Vancouver B3 Periprosthetic Femur Fractures With a Fluted Tapered Stem, Clinical Orthopaedics and related research Number 417, pp 224-231
- ⁸ Interne Dokumente (Complaintberichte und Competitors Comparison)

Waldemar Link GmbH & Co. KG

Barkhausenweg 10 · 22339 Hamburg
Tel. +49 40 53995-0 · info@linkhh.de
www.linkorthopaedics.com

